AUS DER PROTHETISCHEN ABTEILUNG AM ZAHNÄRZTLICHEN INSTITUT DER UNIVERSITÄT BASEL
Vorsteher: Prof. Dr. med. Max Spreng

Über den Randverlauf an unteren totalen Prothesen

Inaugural-Dissertation
zur Erlangung der Doktorwürde der
Zahnheilkunde der medizinischen Fakultät
der Universität Basel

Vorgelegt von
BERNHARD JAKUBOWITSCH
aus Basel

BUCHDRUCKEREI S. BRIN · BASEL 1940

Von der medizinischen Fakultät der Universität Basel
genehmigt auf Antrag von Herrn Professor Dr. med. Max Spreng

Tag der Promotion: 27. Dezember 1939

AUS DER PROTHETISCHEN ABTEILUNG AM ZAHNÄRZTLICHEN
INSTITUT DER UNIVERSITÄT BASEL
Vorsteher: Prof. Dr. med. Max Spreng

Über den Randverlauf an unteren totalen Prothesen

Inaugural-Dissertation
zur Erlangung der Doktorwürde der
Zahnheilkunde der medizinischen Fakultät
der Universität Basel

Vorgelegt von
BERNHARD JAKUBOWITSCH
aus Basel

BUCHDRUCKEREI S. BRIN · BASEL 1940

R. UNIV.
BIBLIOTHEEK
LEIDEN

Die Herstellung einer unteren totalen Prothese bietet meist Schwierigkeiten. Im folgenden soll den Ursachen nachgegangen werden, welche die Anfertigung einer unteren totalen Prothese erschweren. Die Bewegungsveränderungen der Weichteile, besonders des Mundbodens und des Fornix bei den verschiedenen Prothesenverrichtungen, bilden einen Hauptgrund der Behandlungsschwierigkeiten. Es wurden deshalb die Ruhe- und Bewegungsstellungen dieser Teile untersucht.

Der Alveolarfortsatz bildet den *unbewegten Teil,* die am Kiefer sich ansetzenden Weichteile von Wange und Lippe (Fornix), sowie Mundboden den *beweglichen.*

Die um den Mund gruppierten Muskeln inserieren zum grössten Teil in der Haut der Lippe. Seitlich von den Mundwinkeln liegt eine sehr dichte Verflechtung von sich überkreuzenden Muskelfasern vor, die sich als knötchenartige Verdickung mit den Fingern abtasten lässt. In diesem Knoten treffen sich verschiedene Gesichtsmuskeln und er entsteht, indem die Mm. buccinatorius, caninus, triangularis und zygomaticus in den M. orbicularis oris einstrahlen. Kontrahieren sich diese Muskeln, dann drücken sie den Knoten gegen die Kieferkämme. Die gesamte um die Mundspalte herum gelagerte Muskelmasse wird als M. orbicularis oris bezeichnet. Von den in ihm enthaltenen Muskelfasern verläuft nur ein kleinerer Teil ringförmig, der grössere Anteil aber ist verschieden gerichtet. Der M. orbicularis oris wird nämlich grösstenteils durch die Fortsetzung von Muskeln gebildet, die von verschiedenen Teilen her in die Ober- und Unterlippe ausstrahlen, so der Buccinatorius, Caninus und Triangularis. In ihrer Gesamtheit wirken die ringförmig verlaufenden Muskelfasern als Schliessmuskel des Mundes und heben bei ihrer Kontraktion die Schleimhaut des Lippenfornix und das Lippenbändchen.

Der M. buccinatorius bildet die Wange und entspringt bogenförmig an der Aussenseite des Alveolarfortsatzes des Oberkiefers im Bereiche der beiden letzten Molaren und von der Raphe pterygomandibularis.

Im Unterkiefer entspringt er von der Crista buccinatoria, die bei ausgeprägter Resorption in der Gegend der letzten Molaren bis auf die Innenseite der Alveolarfortsätze reichen kann. Die Fasern konvergieren zum Mundwinkel und durchkreuzen sich dort im erwähnten Mundwinkelknoten. Die untern gelangen in die Oberlippe, die von oben herkommenden in die Unterlippe und setzen sich dort in der Haut fest. Durch seine Kontraktion bewegt er die Schleimhaut des Wangenfornix, übt einen Druck auf den Inhalt des Vorhofes aus und drückt die Speisen zwischen die Zähne und in die eigentliche Mundhöhle zurück. Im Molarenbereich bildet der Buccinatorius während der Funktion eine Erweiterung (Buccinatoriustasche). Der Vorhof endigt hinten an der Raphe pterygomandibularis.

Die lingualen Randteile einer untern Prothese günstig zu formen, ist bedeutend schwieriger, als die labial-buccalen. Denn die Beweglichkeit des Mundbodens ist viel ausgeprägter, als diejenige der Weichteile im Vestibulum.

Die muskulöse Grundlage des Mundbodens bilden die beidseitigen Mm. mylohyoidei. Sie sind eine kurzsehnige von der an der Innenfläche des Unterkiefers vorspringenden Linea mylohyoidea ausgehenden Muskelplatte. Ihre Fasern verlaufen von beiden Seiten her schräg zu einem mittleren bindegewebigen Streifen, der Raphe mylohyoidea, die von der Innenseite des Kinns zum Zungenbein zieht. Durch die Kontraktion der beiden Muskeln wird der gesamte Mundboden gehoben, was bei jedem Schluckakt oder bei Zungenbewegungen erfolgt.

Der Mundboden wird weiterhin gestützt und verstärkt durch die beiden vordern Bäuche des M. digastricus, die unterhalb des M. mylohyoideus gelegen sind und durch die beiden Mm. geniohyoidei, die oberhalb des Mylohyoideus neben der Mittellinie lagern. Die Muskeln des Mundbodens dienen bei fixiertem Zungenbein dem Öffnen des Mundes. Auf dem Mundboden lagern die Glandulae sublinguales und die Zunge.

Neben den eigentlichen Mundbodenmuskeln beeinflussen ihn auch noch die Zungenmuskeln. Wir unterscheiden die Zungenbinnenmuskeln, die vorwiegend die Formveränderungen der Zunge bedingen, und die äussern Zungenmuskeln, welche die Zungenbewegungen verursachen. Durch stark ausgeprägte Muskeln der Zunge treten oft Schwiergkeiten in der lingualen Randgestaltung unterer Prothesen auf. Von den äussern Zungenmuskeln seien nur der Genioglossus erwähnt, da dieser bei

der Herstellung einer Prothese berücksichtigt werden muss. Er entspringt an der Spina mentalis. Seine Fasern strahlen beiderseits fächerförmig neben dem Septum in die Zunge ein. Er zieht die Zunge nach vorn und unten und kann dabei eine Prothese verschieben. Die Zunge ist aber auch in der Ruhe nicht funktionslos. Sie übt auf die Innenseite der Alveolarfortsätze einen fortwährenden sanften Druck aus, der sich bei einem Prothesenträger auf seine Prothese überträgt und sowohl zu deren Halt beitragen, sie aber auch bei ungünstiger Formung vom Platze drängen kann.

Neben den Muskeln dürfen der Sublingualiswulst und die Ansatzstellen des Frenulum linguae bei der lingualen Randgestaltung einer Prothese nicht ausser acht gelassen werden. Das Frenulum kann bei zahnlosen Kiefern infolge ihrer Resorption soweit nach vorne gerückt sein, dass es in innige Beziehung zum lingualen Prothesenrand tritt.

Bei der Herstellung der Basis für totale untere Prothesen gilt es, allen Beweglichkeiten der Weichteile des Mundbodens und des Vestibulums Rechnung zu tragen. Die Prothese darf durch die normalerweise bei den Prothesentätigkeiten sich ergebenden Bewegungen der Weichteile im Vestibulum und am Mundboden nicht vom Platze gehoben werden. Zugleich soll aber die Prothesenbasis derart ausgedehnt sein, dass auch der letzte, von Weichteilbewegungen freie Kieferteil, von der Prothese bedeckt und in Anspruch genommen wird. Im Vergleich zu obern Ganzplatten, die die Kieferkämme und den harten Gaumen als Unterlage in Anspruch nehmen können, haben untere Prothesen eine relativ kleine Belastungsfläche, und je besser die grösstmögliche Belastungsfläche durch die Prothese ausgenützt wird, umso grösser kann eine Schonung der Kieferkämme eintreten, weil der sie treffende Kaudruck auf eine möglichst grosse Fläche verteilt wird. Für untere Prothesen gilt es also, eine grösstmögliche Prothesenbasis herzustellen. Dazu gehören auch die sogenannten Lingualflügel.

Für vorliegende Arbeit wurde die Aufgabe gestellt, zu untersuchen, wie es sich mit der Beweglichkeit der Weichteile des Vestibulums und des Mundbodens verhält, und wonach man sich zu richten hat, um für die Prothesenbasis die richtige Form und grösstmögliche Ausdehnung zu finden.

Praktisch wurde die Feststellung über die Beweglichkeit der Weichteile folgendermassen durchgeführt: Es wurde den Untersuchungspersonen zunächst bei Ruhestellung der Zunge dünn angerührter Gips auf den

Mundboden, die Kieferkämme und in das Vestibulum gebracht. Bis zum Hartwerden des Gipses musste die Zunge völlig bewegungslos bleiben. Dieser Abdruck ergab die Ruhestellung der Weichteile. Dann wurde in gleicher Art Gips aufgetragen, aber bei gehobener Zungenstellung, d. h. die Zunge am Gaumen oder durch Herausstrecken der Zunge. Dies sind die extremsten Zungenbewegungen und sie bewirken die extremsten Bewegungen des Mundbodens. Zur Feststellung der Beweglichkeit im Vestibulum wurde die Versuchsperson veranlasst, Wangen- und Lippenbewegungen auszuführen.

Auf diese Weise erhielt man Vergleichsmodelle der Mundboden- und Vestibulumweichteile in Ruhe und nach erfolgter extremer Bewegung, so, wie sie dem Zustande beim Prothesentragen entsprechen.

Es möge angeführt sein, dass zur Vornahme dieser Untersuchungen auch Abdrücke mit verschiedenst geformten Löffeln genommen wurden, um die Bewegungsvergleiche herauszubekommen. Aber alle Versuche, mit irgendwie geformten Löffeln Aufschluss über Vestibulum- und Mundbodenbeweglichkeit zu erhalten, schlugen fehl, und nur die löffellose Gipsabdruckmethode liess den Weichteilen die Freiheit, ohne irgendwelche Behinderung ihre Bewegungen auszuführen.

Die nachfolgenden Abbildungen stellen eine Auswahl dar aus den vorgenommenen Untersuchungen. Sie geben das wieder, was durchschnittlich bei allen Abdrücken in Erscheinung trat. Die einzelnen Ergebnisse sind bei den jeweiligen Figuren besprochen.

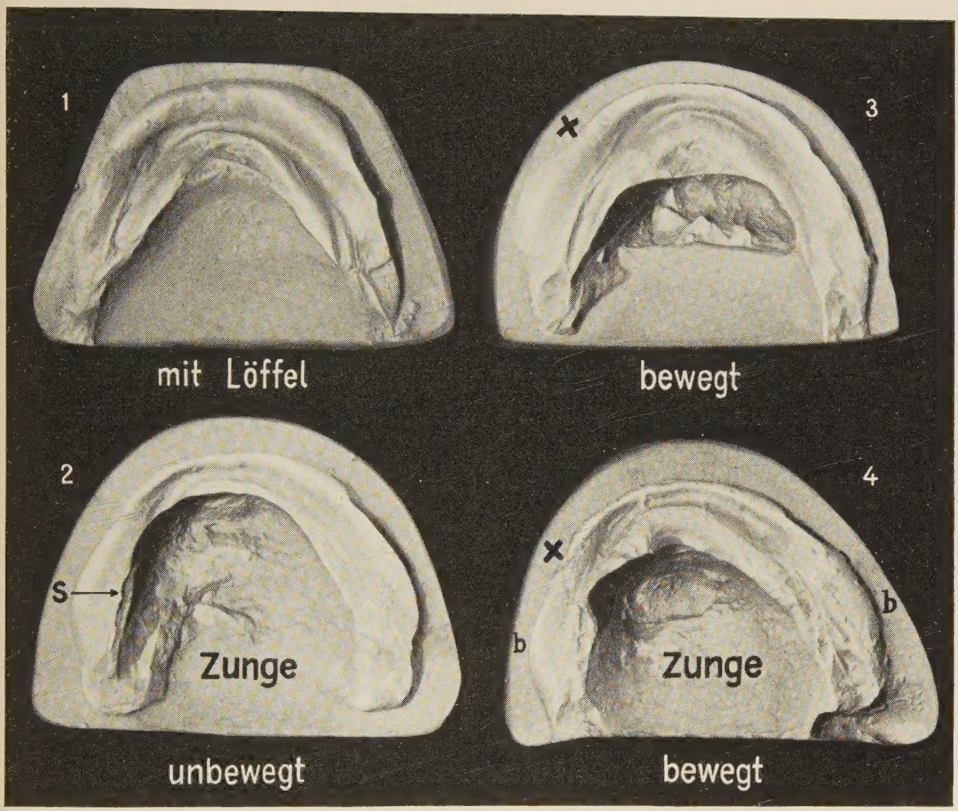

4 Modelle des gleichen Kiefers

S Sublingualiswulst

b Buccinatoriustasche

* Kreuzungspunkt der Buccinatoriusfasern

Fig. 1 stellt ein Modell dar, das mit einem Abdrucklöffel gewonnen wurde. Die Vestibulumweichteile und Mundbodenteile sind durch den Löffel aus ihrer Lage verdrängt worden. Als Vergleich dazu zeigt Fig. 2 die Weichteile unverdrängt.

Fig. 2 zeigt das Modell eines Gipsabdruckes, der ohne Zuhilfenahme eines Abdrucklöffels hergestellt wurde. Zunge, Wange und Lippen unbewegt, in Ruhestellung. Der Sublingualiswulst (S) ist deutlich sichtbar. Die Ansatzstelle des Frenulum linguae ist nicht zu erkennen,

denn der Mundboden ist erschlafft und tiefliegend. Der Unterschied der Vestibulumteile ist im Vergleich zu Modell Fig. 1 deutlich, denn durch den Abdrucklöffel blieben die Weichteile nicht in ihrer normalen Ruhelage. Im Vestibulum ist der Übergang des labialen in den buccalen Teil ohne besondere Ausprägung. Eine Buccinatoriustasche, wie sie in der Einleitung beschrieben wurde, ist kaum zu erkennen, denn der Buccinatorius liegt in Ruhestellung den Kieferkämmen eng an und übt einen gewissen Druck auf sie aus.

Fig. 3 und 4: Die Modelle wurden unter den gleichen Bedingungen hergestellt wie Fig. 2, jedoch hat die Versuchsperson *extreme Zungen-, Wangen- und Lippenbewegungen* ausgeführt. Bei diesen beiden Vergleichsmodellen ist besonders auf Unterschiede in den Vestibulumteilen geachtet worden. Vergleicht man Fig. 3 und 4 mit Fig. 2, so ist zu erkennen, dass labial keine sichtbaren Unterschiede festzustellen sind, dass also die labialen Bewegungen das Vestibulum lippenwärts nicht sichtbar beeinflussen. Bei den buccalen Vestibulumweichteilen ist deutlich eine Erweiterung festzustellen, die der Buccinatoriustasche (b) entspricht. Bei * zeichnet sich hingegen der Kreuzungspunkt der Buccinatoriusfasern bei ihrer Ausstrahlung in den Orbicularis oris deutlich ab. Die Kontraktion dieser Muskelteile wirken sich im Mundwinkelbereich auf eine Prothese aus.

Die entstehende Buccinatoriustasche wird bei der Randgestaltung unterer totaler Prothesen oft ausser Acht gelassen. Diese Erweiterung soll man aber in Berücksichtigung ziehen und die Prothese bis in sie hineinverlegen. Dadurch vergrössert sich die Auflagefläche bedeutend, was für untere Prothesen sehr wichtig ist.

Bei *Fig. 4* zeichnet sich lingual das Frenulum linguae mit dem darunterliegenden M. genioglossus ab, der durch Bewegungen der Zunge deutlich in Erscheinung tritt. Die Sublingualiswülste reichen bis weit an den Alveolarfortsatz hinauf.

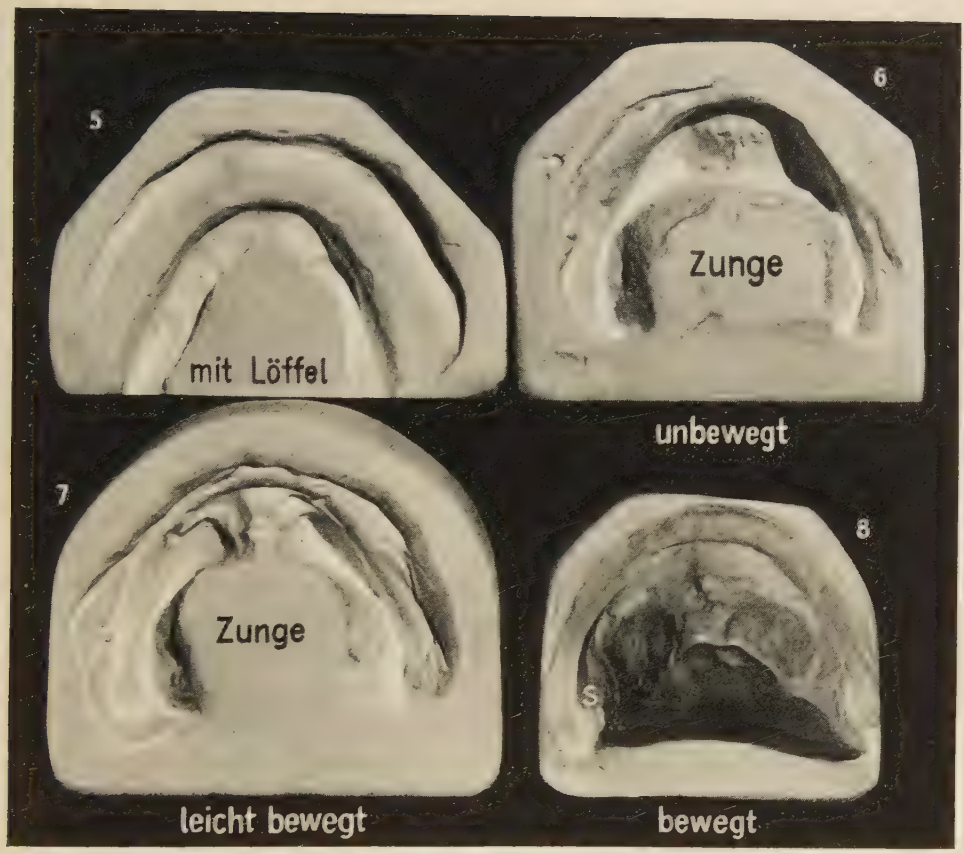

4 Modelle des gleichen Kiefers

S Sublingualiswulst

Fig. 5, 6, 7 und 8 sind Modelle des gleichen Kiefers und sollen die Beziehungen des Mundbodens zum Kieferkamm veranschaulichen.

Fig. 5: Dieses Modell wurde mit Zuhilfenahme eines Abdrucklöffels gewonnen. Infolgedessen sind die Mundbodenweichteile verdrängt und tief herunter gedrückt. Es ergibt sich das Bild eines gut ausgeprägten, von den Bewegungen der Weichteile freien Kieferkammes. Auch auf der Wangenseite sind die Weichteile gleichmässig verdrängt. Nach einem solchen Modell können untere Prothesen kaum günstig hergestellt werden, da es in keiner Weise die Beziehungen der be-

weglichen Weichteile zum Kiefer erkennen lässt. Sobald ein Abdruck unter den Bewegungseinwirkungen der Weichteile und ohne Zuhilfenahme eines Abdrucklöffels hergestellt wird, ergibt sich ein ganz anderes Bild von Kieferkamm und ansetzenden Weichteilen.

Fig. 6: Dieses Modell ist durch einen Abdruck mit Gips *ohne* Verwendung eines Abdrucklöffels hergestellt, die Zunge in Ruhelage. Wir erkennen, dass der Mundboden tief liegt, denn seine Muskulatur ist erschlafft. Aus diesem Modell liesse sich auf einen hohen Kieferkamm schliessen. Die Beziehungen von Mundboden zu Kieferkamm ändern sich aber, sobald die Untersuchungsperson die Zunge *etwas* hebt, wie es in *Fig. 7* gezeigt ist. Wird die Zunge nur *leicht* gehoben, so ergibt sich im Modell ein Übergangsstadium zwischen den Extremen: ruhender Mundboden und stark bewegte Zunge. In diesem Übergangsstadium ist, wie aus dem Modell ersichtlich, der Mylohyoideus noch nicht in Funktion getreten, weshalb die seitlichen Mundbodenpartien noch sehr tief liegen; die Bewegung hat erst den Genioglossus erfasst und sich besonders auf das Zungenbändchen ausgewirkt. Man sieht deshalb die Teile um das Lippenbändchen herum gehoben. Durch äusserste Zungenbewegungen wurde das Modell von *Fig. 8* gewonnen. Die Zunge wurde bis an den Gaumen hochgehalten, wodurch der gesamte Mundboden maximal gehoben wird. Die Mundbodenweichteile haben sich fast bis auf die Alveolarkämme gehoben. Auch treten die sublingualen Wülste (S) deutlich hervor.

Aus den Figuren 5, 6, 7 und 8 ergibt sich deutlich, wie wichtig es ist, bei der Herstellung unterer Totalprothesen die Bewegungsauswirkungen des Mundbodens zu erfassen und die Ausdehnung der Prothese nach ihnen zu richten. Ein anatomischer Abdruck kann dazu nicht verhelfen.

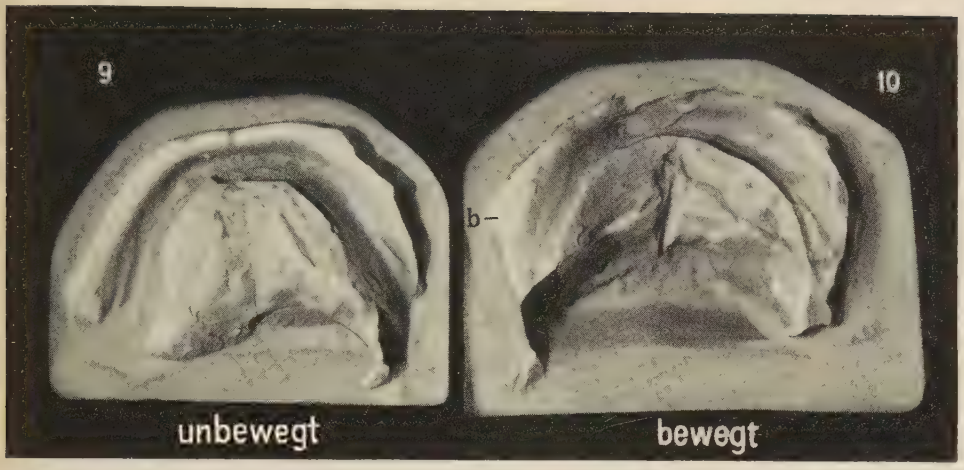

b Buccinatoriustasche

Fig. 9 und 10 sind zwei Modelle des gleichen Kiefers.

Fig. 9: Es wurde ein Abdruck mit Gips ohne Zuhilfenahme eines Löffels bei Ruhestellung von Zunge, Wange und Lippe genommen. Die Muskeln sind deshalb in erschlafftem Zustand abgedrückt, der Mundboden liegt tief, im Vestibulum ist eine Buccinatoriustasche nicht ausgebildet. Ein anderes Bild ergibt sich, wenn die Weichteile bewegt werden, was aus Modell *Fig. 10* ersichtlich ist. Die Versuchsperson hat die Zunge an den Gaumen gehoben und zugleich die Wangen und Lippen bewegt. Im Vestibulum ist es nun zur Ausbildung einer deutlichen Buccinatoriustasche (b) gekommen. Der Mylhyoideus hat sich gegen den Alveolarkamm hin gehoben, und es lassen sich im gesamten buccal wie labial Unterschiede beim Vergleich der beiden Modelle feststellen.

b Buccinatoriustasche
K Muskelknoten

Fig. 11, 12, 13 und 14 zeigen zwei Abdrücke und zwei Modelle des gleichen Kiefers.

Fig. 11 gibt die Ruhelage der Weichteile wieder.

Fig. 12 zeigt die Bewegungsauswirkungen von Wangen, Lippen und Mundboden. An diesen beiden Abdrücken lässt sich labial kein Unterschied im Ansatz der Weichteile erkennen. Hingegen verursacht die Faserkreuzung des Buccinatorius in der Mundwinkelgegend eine deutlichere Einziehung. Der Mundboden hat sich durchwegs ziemlich gleichmässig etwas gehoben. Die Modelle in *Fig. 13 und 14* lassen die Unterschiede deutlicher erkennen. Man kann beobachten, dass labialwärts zwischen bewegten und unbewegten Lippen kaum ein Unterschied im Vestibulum aufgetreten ist. Buccal hat sich durch die Wangenbewegungen deutlich die Buccinatoriustasche gebildet, links ausgeprägter als rechts. Die Bewegungen der Weichteile sind links und rechts deutlich verschieden. Der Mundboden hat sich, wie *Fig. 14* zeigt, etwas gehoben, aber relativ wenig gegenüber seiner Ruhelage.

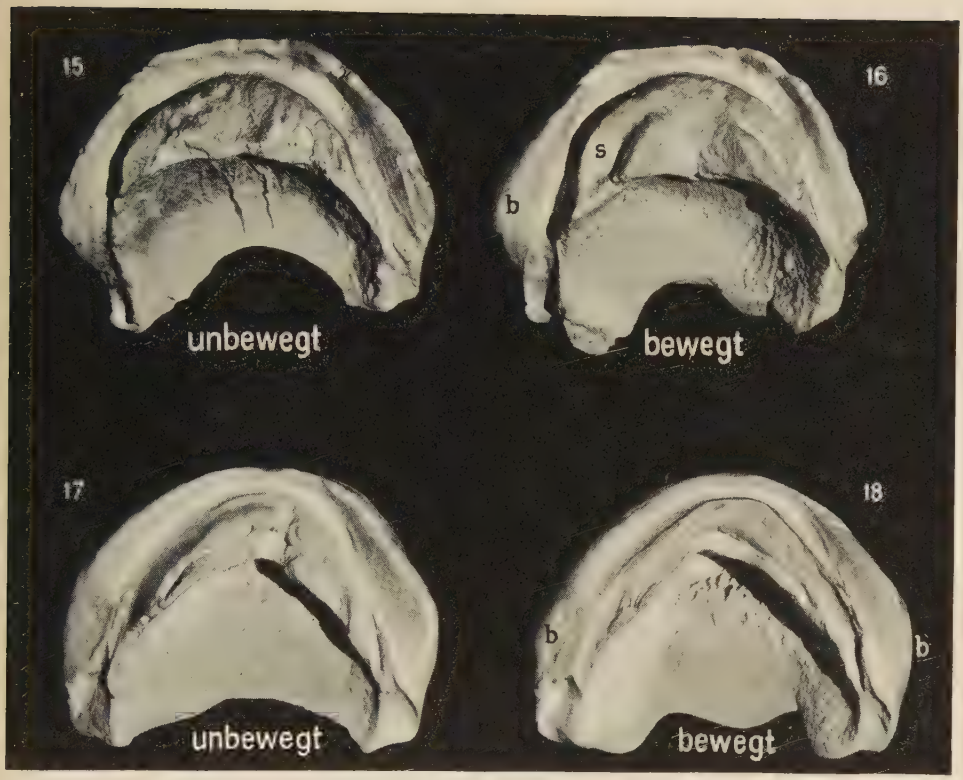

b Buccinatoriustasche
S Sublingaliswulst

Fig. 15 und 16 sind Abdrücke des gleichen Kiefers. Der Abdruck in *Fig. 15* gibt die Ruhelage der Weichteile wieder und lässt einen hohen Alveolarkamm erkennen. Der Abdruck in *Fig. 16* wurde durch Zungen-, Wangen- und Lippenbewegungen gewonnen. Es zeigt sich auch hier, dass trotz dieser Bewegungen der labiale Teil des Vestibulums gegenüber seiner Ruhelage nicht verändert wurde. Hingegen zeigt sich besonders am rechten Vestibulum eine deutliche Erweiterung, die sogenannte Buccinatoriustasche (b). Der Mundboden selber hat sich bei den Bewegungen nicht viel verändert. Sichtbar tritt der Sublingualiswulst (S) zu Tage. Dieser Kieferzustand und die geringe Beweglichkeit des Mundbodens lässt es relativ leicht erscheinen, eine guthaltende Prothese zu konstruieren. Anders liegen die Verhältnisse, wie sie die

Abdrücke der *Fig. 17 und 18* eines Kiefers über die Beziehungen der Weichteile zum Kieferkamm darstellen. *Fig. 17* gibt den Abdruck bei Ruhelage von Mundboden, Lippe und Wange. Ein Alveolarkamm ist kaum mehr vorhanden. Auch für diese Ruhelage wäre es schwierig, eine guthaltende Prothese anzufertigen. Noch schwieriger aber werden die Verhältnisse, wenn wir den Abdruck in *Fig. 18* nach Auswirkung der Bewegungen von Lippe, Wange und Mundboden untersuchen. Bei diesem Abdruck hat sich auch das labiale Vestibulum etwas verengt. Der Mundboden ist noch näher zum Alveolarkamm getreten. Links und rechts hat sich eine Erweiterung entsprechend der Buccintoriustasche (b) ausgebildet. Bei der Herstellung der Prothese können als Haltemöglichkeiten eigentlich nur der labiale Vestibulumanteil, die Buccinatoriustaschenerweiterung und die (von Szabò 1922 beschriebenen) Lingualflügel benützt werden.

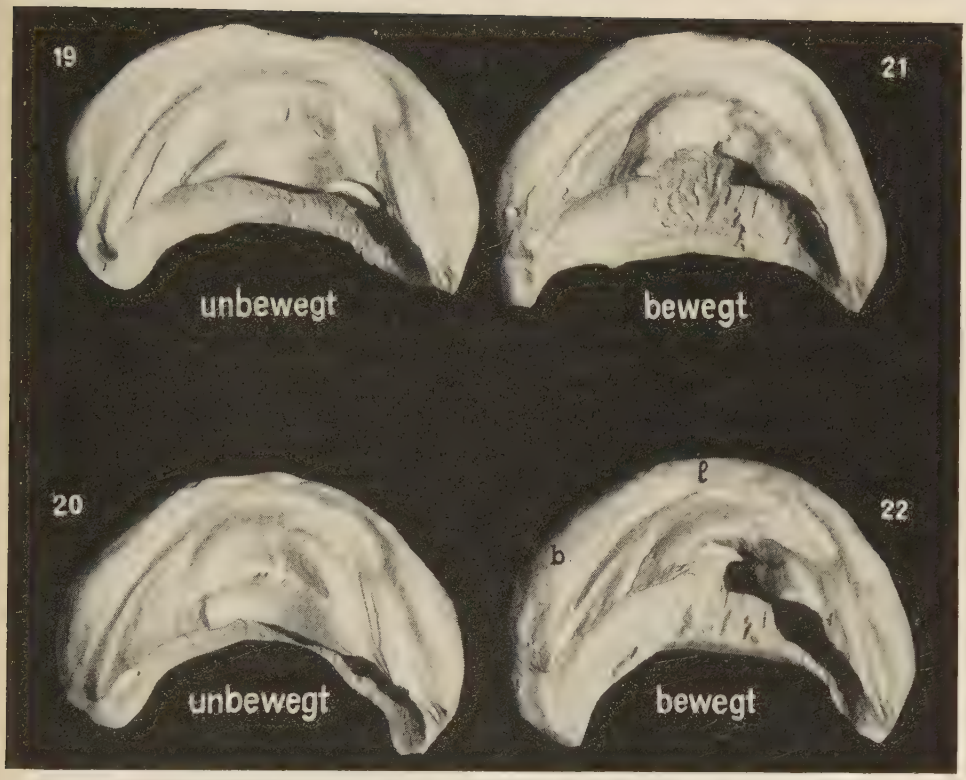

l labialer Teil des Vestibulums
b buccaler Teil des Vestibulums

Fig. 19, 20, 21 und 22 zeigen vier löffellose Abdrücke des gleichen Kiefers. *Fig. 19 und 20* geben die Weichteile in Ruhelage wieder. Der Kieferkamm ist stark resorbiert. Die Weichteile des Vestibulums und des Mundbodens stehen nahe der Kieferkammhöhe. *Fig. 21 und 22* geben die Verhältnisse bei bewegten Weichteilen wieder. Der Mundboden wurde dabei noch etwas höher gelagert. Hingegen haben sich sowohl der labiale Teil des Vestibulums (l) wie auch der buccale Teil (b) erweitert. Die Verbreiterung im Labialteil lässt sich an der Abrundung gegenüber den *Fig. 19 und 20* erkennen. Für diesen Unterkiefer werden die Hauptretention zwei Lingualflügel abgeben.

Zusammenfassung

Es wurden Abdrücke von zahnlosen Unterkiefern, ohne Zuhilfenahme von Abdrucklöffeln genommen und miteinander verglichen. An den Abdrücken und Modellen sind die Beziehungen der Weichteile zum Kieferkamm untersucht worden, soweit sie ihre physiologische Ruhelage und ihre physiologischen Bewegungslagen betreffen. Die Modelle der Fig. 1—22 sind eine Auswahl aus der gesamten Untersuchungsreihe.

Es lassen sich folgende Ergebnisse ableiten:

Die stärksten Veränderungen der Bewegungslage zur Ruhelage ergeben sich am Mundboden. Dann folgt der Vestibulumteil (Fornix), der dem Buccinatorius hinter seiner Faserkreuzung am Mundwinkel anliegt. Hier bildet sich eigentlich immer eine Erweiterung als sogenannte Buccinatoriustasche aus. Der labiale Fornix vestibuli ändert sich bei Lippenbewegungen meist nicht oder dann wenig, jedenfalls meist nicht sichtbar. Nur bei vereinzelten Untersuchungspersonen erweiterte oder verengte er sich etwas. Der labiale Vestibulumteil zeigt die geringste Beweglichkeit aller am Kiefer ansetzenden Weichteile. Als Übergang zwischen dem buccalen Vestibulumteil und dem labialen ergibt sich fast immer eine Einziehung, welche der Faserkreuzung des Buccinatorius entspricht. Von dieser Kreuzung aus treten die unteren Buccinatoriusfasern in die Oberlippe und die obern in die Unterlippe. Je stärker die Einziehung hervortritt, umso mehr dürften auch die anliegenden kleinen Muskeln, die in die Lippen ausstrahlen, daran beteiligt sein. (Triangularis, Caninus, Zygomaticus).

Für die Praxis ergeben die Untersuchungen folgende Hinweise:

Mit Abdrucklöffeltypen, wie sie zur Herstellung anatomischer Abdrücke käuflich sind, lassen sich keine Abdrücke gewinnen, die die Bewegungsveränderungen der Weichteile erkennen liessen. Deshalb sind zur Herstellung unterer totaler Prothesen individuelle Abdrucklöffel anzuwenden, die in ihren Dimensionen so bemessen sind, dass

sie allen an den Kiefer ansetzenden Weichteilen ihr freies Bewegungsspiel unbehindert zulassen. Wird ein solcher Abdrucklöffel mit Abdruckmasse beschickt, und dann der Abdruck unter Verwendung aller möglichen Bewegungen dieser Weichteile genommen, so bilden sich die Übergänge der Weichteile zum Kieferkamm in richtiger Form und Lage ab. Zur Erreichung dieses Zieles hat sich der *Kauabdruck*, von Prof. *Spreng*, bestens bewährt. Denn hier ergeben sich alle zur Prothese in Beziehung stehenden Bewegungsmöglichkeiten der Weichteile und bilden sich im Abdruck aus. Voraussetzung ist freilich, dass die Vorschriften für den Kauabdruck befolgt werden.